

肩・肘・手の疾患について

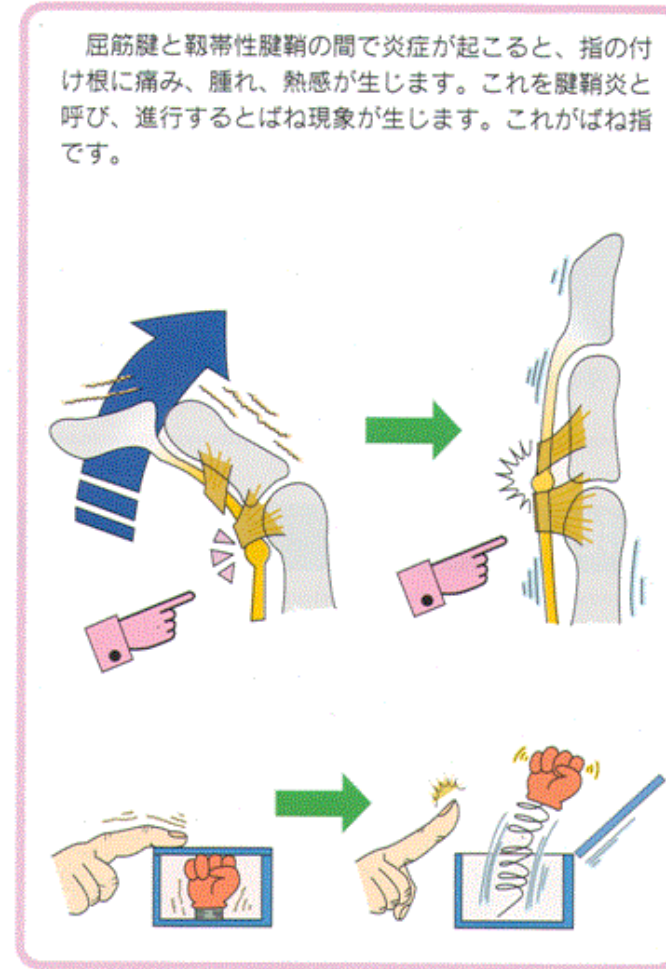
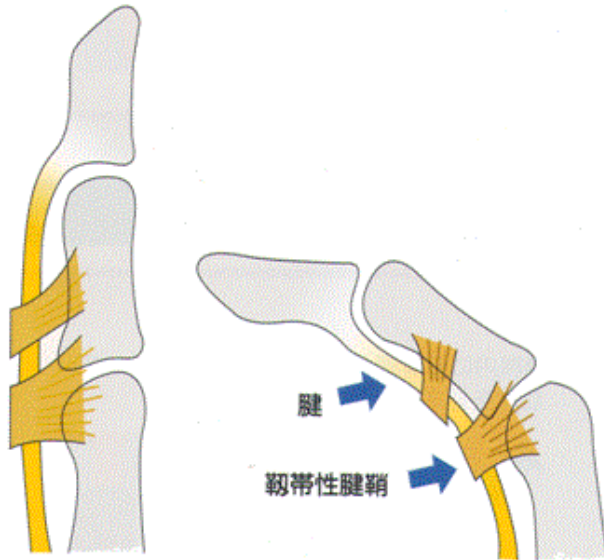
手の外科は主に肘関節から指までの骨、関節、靭帯、腱、神経等を扱います。

疾患としては、骨折、脱臼（骨折）、捻挫、靭帯損傷、腱損傷、腱鞘炎、手根管症候群、肘部管症候群等の絞扼性神経障害等の治療を行います。

①ばね指

【ばね指の症状と原因】

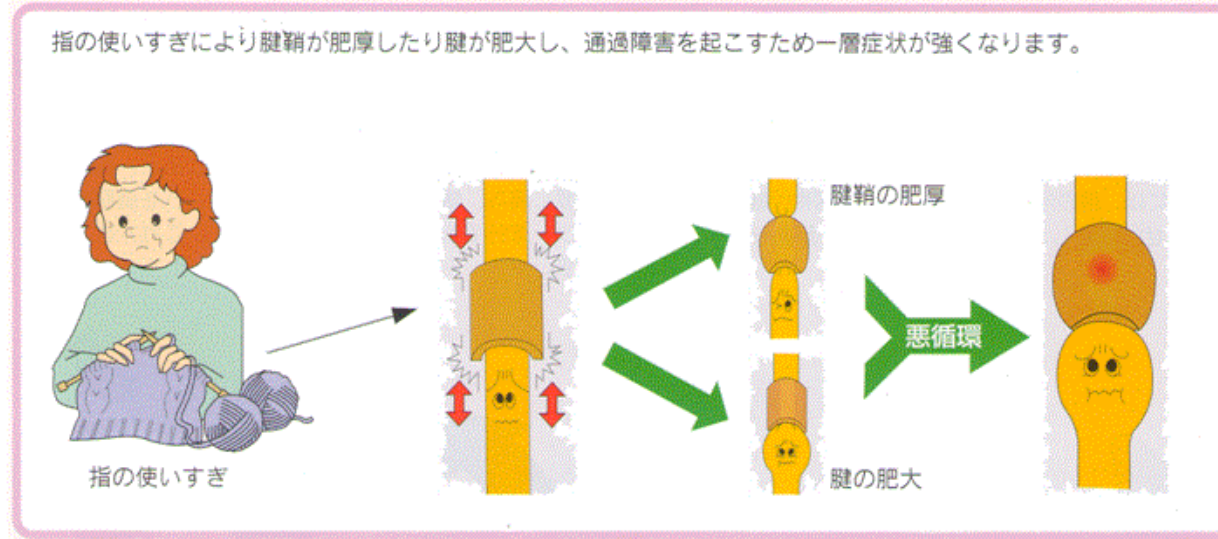
指は腱によって曲げ伸ばしをすることが出来ます。屈筋腱には、腱の浮き上がりを押さえる靭帯性腱鞘（じんたいせいけんしょう）というトンネルがあります。



屈筋腱と靭帯性腱鞘の間で炎症が起こると、指の付け根に痛み、腫れ、熱感が生じます。これを腱鞘炎と呼び、進行するとばね現象が生じます。これがばね指です。

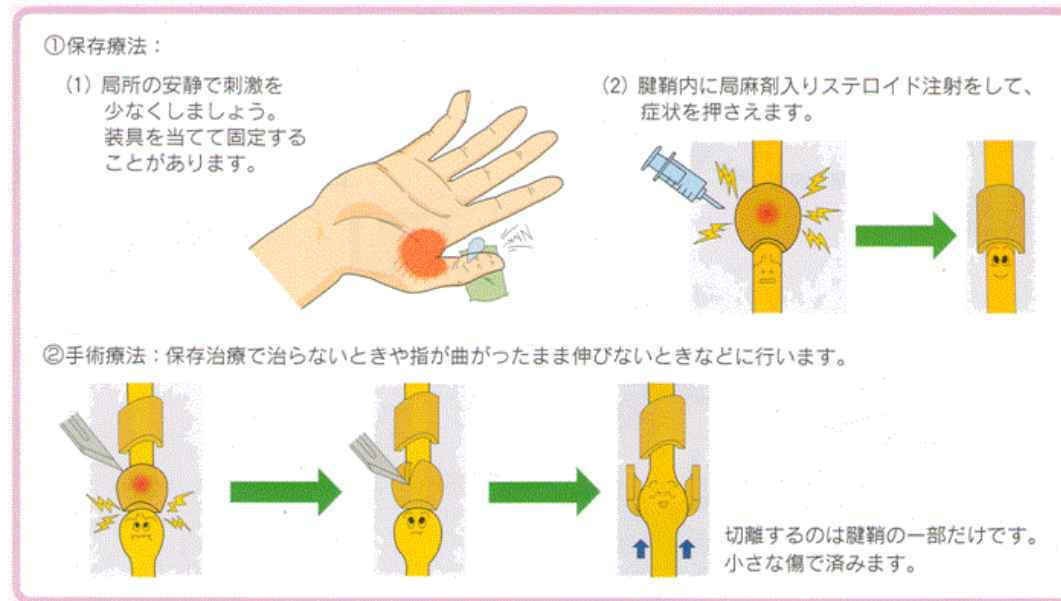
【日本手外科学会 広報委員会作成パンフレットより】

【ばね指の病態】



【日本手外科学会 広報委員会作成パンフレットより】

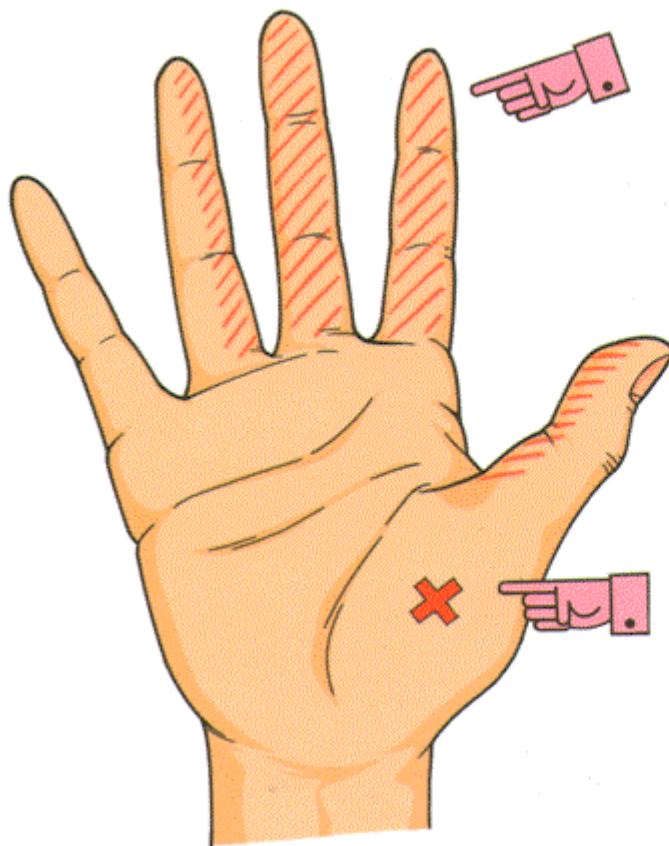
【ばね指の治療】




【日本手外科学会 広報委員会作成パンフレットより】

②手根管症候群


【手根管症候群の症状】



示指、中指を中心にしびれ、痛みが出ます。環指、母指に及ぶこともあります。この痛み、しびれは明け方に強く生じ、手を振ることで楽になります。

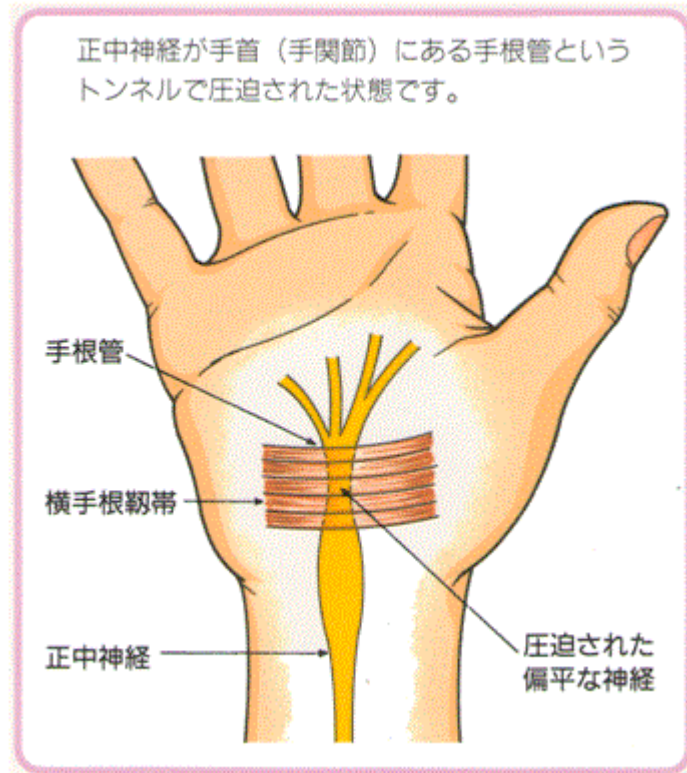


母指の付け根（母指球）がやせてきて、縫いもの等の細かい作業が困難となり、右図のようにOKサインもできにくくなります。

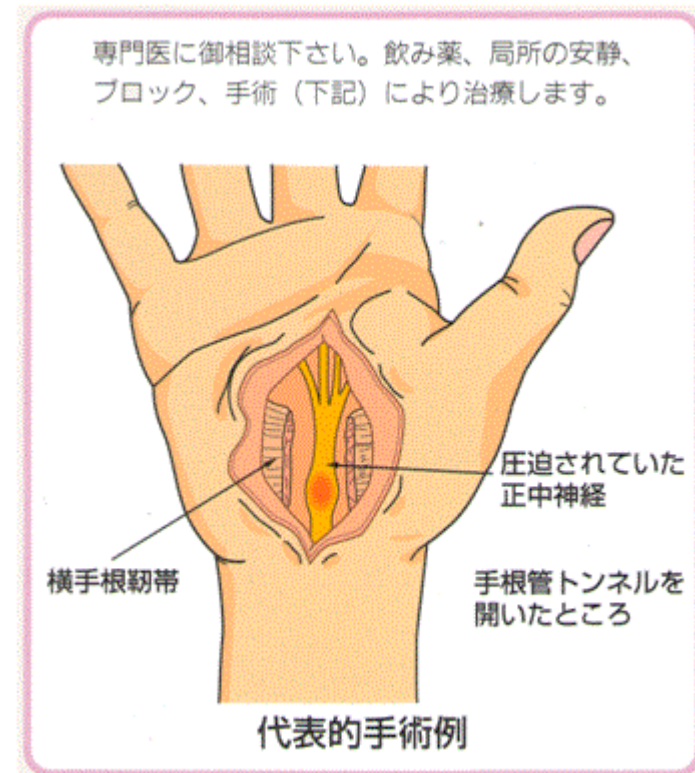


【日本手外科学会 広報委員会作成パンフレットより】

【手根管症候群の病態】



【手根管症候群の治療】

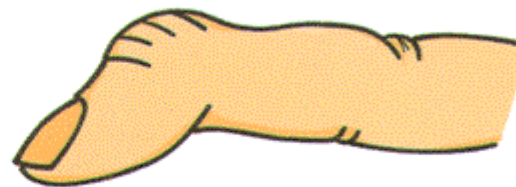


【日本手外科学会 広報委員会作成パンフレットより】

③マレット変形

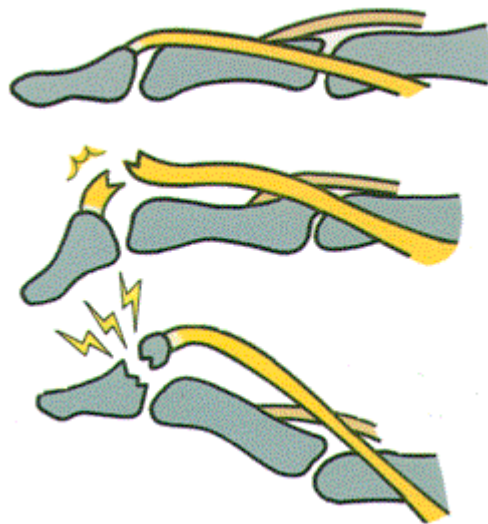
【マレット変形の症状】

手指の第1関節（DIP関節）に腫れ、痛みがあり、曲がったままで、自分で伸ばそうとしても伸びません（自動伸展不能）。しかし、手伝ってやると伸びます（他動伸展可能）。



【日本手外科学会 広報委員会作成パンフレットより】

【マレット変形の病態】



正常

2つのタイプがあります。

腱断裂

指を伸ばすスジ（腱）が切れた状態。

骨折を伴うもの

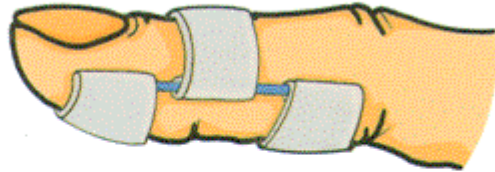
スジ（腱）がついている骨の一部が折れた状態。

【日本手外科学会 広報委員会作成パンフレットより】

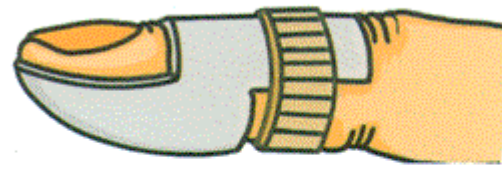
【マレット変形の治療】

病態や骨折後の経過期間によって治療は異なります。
腱断裂では一般に保存的療法が行われます。骨折を伴う場合は手術的療法を必要とすることがあります。

○ 保存的療法 ○

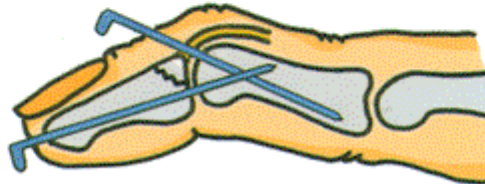


バネ式固定用装具



プラスチック製固定用装具

○ 手術的療法 ○



鋼線による固定法

【日本手外科学会 広報委員会作成パンフレットより】